

Hatice Defne Burduroğlu¹
Ulviye Çapkat²
Esra Bilgi Özyetim³
Çağatay Dayan⁴

Ti-Base ve simante abutmentlere sahip tek kuronlarda marjinal kemik kaybı karşılaştırması: Retrospektif pilot çalışma

Comparison of marginal bone loss in single crowns with ti-base and cemented abutments: A retrospective pilot study

ÖZET

Bu retrospektif pilot çalışmada Ti-base abutmentler ve simante abutmentlerin kullanıldığı implant destekli tek kuronların 2 yıllık takip süresinde marjinal kemik kayıplarının karşılaştırılması amaçlanmıştır. Çalışmada, simante veya Ti-base abutmentler kullanılarak implant üstü tek kuronlar ile rehabilite edilmiş 18 hastaya uygulanmış 20 implanta ait veriler incelenmiştir. İmplantların yükleme ve 2 yıllık takip röntgenlerdeki marjinal kemik kayıpları bir görüntü işleme programı (Image J, US National Institutes of Health, ABD) kullanılarak belirlenmiştir. Marjinal kemik seviyeleri implant boynu ile krestal kemiğin implanta ilk temas ettiği nokta arasındaki mesafeler ölçülerek belirlenmiştir. Gruplar 2 yıllık takip süresi sonrasında marjinal kemik kaybı açısından değerlendirildiğinde; Ti-base grubunda ortalama $0,027 \pm 0,145$ mm kemik kaybı görülürken, simante grubunda ortalama $0,314 \pm 0,421$ mm kayıp görülmüştür ancak bu fark istatistiksel olarak anlamsız bulunmuştur ($p<0,05$). Çalışmamızın sınırları dahilinde, Ti-base grubunda simante grubundan daha az marjinal kemik kaybı gözlemlendiğinden Ti-base abutmentlerin simante abutmentlere göre daha güvenilir olduğu kanısına varılmıştır.

Anahtar kelimeler

Marjinal Kemik Kaybı, Ti-base Abutment, İmplant, Tek Kuron.

ABSTRACT

The aim of this retrospective pilot study was to compare the marginal bone loss of implant-supported single crowns using Ti-base abutments and cemented abutments over a two-year follow-up period. In the study, data of 20 implants applied to 18 patients who were rehabilitated with single crowns on implants using cemented or Ti-base abutments were analyzed. The marginal bone loss of the implants on loading and two-year follow-up X-rays was determined using an image processing program (Image J, US National Institutes of Health, USA). Marginal bone levels were determined by measuring the distances between the implant neck and the point where the crestal bone first contacts the implant. When the groups were evaluated in terms of marginal bone loss after a two-year follow-up period, an average of 0.027 ± 0.145 mm bone loss was observed in the Ti-base group, while an average of 0.314 ± 0.421 mm loss was observed in the cemented group, but this difference was found to be statistically insignificant ($p<0.05$). Within the limits of our study, since less marginal bone loss was observed in the Ti-base group than the cemented group, it was concluded that Ti-base abutments are more reliable than cemented abutments.

Key words

Marginal Bone Loss, Ti-base Abutment, Implant, Single Crown.

GİRİŞ

Parsiyel dişsiz hastaların dental implantlar ile rehabilitasyonu uzun yıllardır yüksek başarı oranları ile uygulanan bir yöntemdir (1, 2). İmplant üstü kuronlar siman tutuculu veya vida tutuculu olarak tasarlanabilmektedir (3, 4). Hangi tutucu tipinin kullanılacağına diş hekimi klinik tecrübesini kullanarak karar vermektedir (5). Her iki tutucu tipinin de avantajları ve dezavantajları bulunmaktadır. Son yıllarda birçok araştırmacı ve klinisyen vida tutuculu protezlerin biyolojik açıdan daha üstün olduğunu ileri sürmektedir. Siman tutuculu protezlerde peri-implant bölgede siman artıklarının kaldığı sıklıkla görülmektedir ve bu durum biyolojik komplikasyonlara yol açabilmektedir (6, 7). Peri-implant dokunun rahatsızlıkları peri-implant mukozit, peri-implantitis ve kemik kaybı olarak sıralanabilir (6). Artık simanın oluşturduğu biyolojik riskler hekimlerin vida tutuculu protezleri tercih etme nedenlerindedir. Özellikle abutment-kuron bağlantısının çok subgingival kaldığı durumlarda artık simanı temizlemek neredeyse imkansız olmaktadır (8). Ayrıca gerekli görüldüğü zamanlarda protezin kolaylıkla çıkarılabilmesi vida tutuculu protezlerin avantajlarından (3). Bunun yanında vida tutuculu protez yapılabilmesi için implantların vida deliklerine göre uygun konumlara yerleştirilebilmesi gereklidir. Aksi takdirde yapılan restorasyonların estetik olmaması veya vida deliği etrafında porselenin kırılma direncinin düşük olması olasıdır (9).

Siman tutuculu protezlerin vida tutuculara kıyasla avantajları ise estetiğin daha kolay sağlanabilmesi ve yapım tekniğinin daha kolay olmasıdır (10, 11). Diğer bir avantajı ise protezin çoklu implantlarda pasif oturmasının sağlanma kolaylığıdır (12). Pasif oturmanın temin edilemediği bir vida tutuculu protezde abutment vidalarının sıklığı ile implantlar üzerine uygulanacak germe kuvveti teknik ve biyolojik komplikasyonlara neden olabilir (13). Teknik komplikasyonlar vida gevşemesi, vida kırıkları veya porselen kırıkları olabilirken, biyolojik komplikasyonlara örnek olarak mukozit, peri-implantitis ve kemik kaybı görülebilir (14, 15). Siman tutuculu protezler bu avantajlar nedeniyle günümüzde birçok klinisyen tarafından tercih edilmeye devam etmektedir (5).

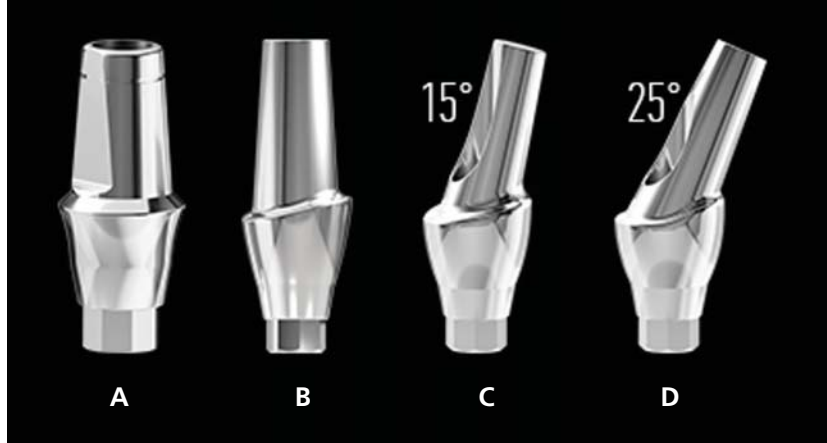
Diş hekimliğinde bilgisayar destekli tasarım ve üretim (CAD/CAM) teknolojisinin ilerlemesi, kliniklerde ve laboratuvarlarda standart uygulamalar olarak kullanımının artmasıyla daha hızlı, estetik ve uyumlu protezlerin yapımı mümkün olmuştur (16). Bu sayede bir hibrit retansiyon özelliğine sahip Ti-base abutmentların ve CAD/CAM ile üretilen tam seramik kuronların veya kişisel dayanakların kullanımı yaygınlaşmıştır (17, 18). Ti-base abutmentlara kuronlar simante edilerek birleştirilirler. Ancak abutment-kuron sistemi simantasyondan sonra bütün olarak ağızdan çıkarılabilir ve siman artıkları temizlenerek tekrar ağızda vida sıkılarak sabitlenebilirler. Bu sayede Ti-base hibrit sistemler hem vidalı restorasyonların hem de simante restorasyonların avantajlarına sahiptir (19).

Simante restorasyonlarda literatürde dezavantaj olarak gösterilen artık simanın marjinal kemik kaybı üzerine etkisi birçok yazar tarafından rapor edilmiştir (6, 20, 21). Ancak hibrit retansiyon özelliğine sahip Ti-base abutmentların marjinal kemik kaybına etkisini araştıran çalışmalar sınırlıdır. Bu retrospektif pilot çalışmada Ti-base abutmentlar ve simante abutmentların kullanıldığı implant destekli tek kuronların iki yıllık takip süresinde marjinal kemik kayıplarının karşılaştırılması amaçlanmıştır.

GEREÇ VE YÖNTEM

Retrospektif pilot çalışma olarak tasarlanan bu çalışmanın verileri özel bir ağız ve diş sağlığı hastanesinde elde edilmiştir. İstanbul Yeni Yüzyıl Üniversitesi Fen, Sosyal ve Girişimsel Olmayan Sağlık Bilimleri Araştırmaları Etik Kurulu tarafından 2022/05-860 sayılı karar ile onaylanan çalışmanın tasarımında Dünya Tıp Birliği Helsinki Deklarasyonu Prensipleri'ne uyulmuştur.

Çalışmaya 01.01.2018 ile 01.06.2019 tarihleri arasında klinikte implant tedavisi görmüş, simante veya Ti-base



Resim 1: Vakalarda kullanılan simante abutment çeşitleri (a) Direct Abutment (b) Esthetic Abutment (c) Esthetic Abutment 15° (d) Esthetic Abutment 25°.

abutmentlar kullanılarak implant üstü tek kuronlar ile rehabilite edilmiş 18 kadın ve erkek hastaya uygulanan 20 implanta ait veriler dahil edilmiştir. Dahil edilme kriterleri olarak hastaların düzenli kontrollerinin yapıyor olması ve pre-op, post-op, yükleme ve yıllık rutin takip röntgen kayıtlarının mevcut olması belirlendi. Simante veya Ti-base abutmentlar kullanılarak implant üstü köprüler ile rehabilite edilmiş, düzenli takibi yapılamayan, röntgen kayıtları eksik olan ve immediyat implantasyon veya yükleme yapılmış vakalar çalışma dışı bırakıldı.

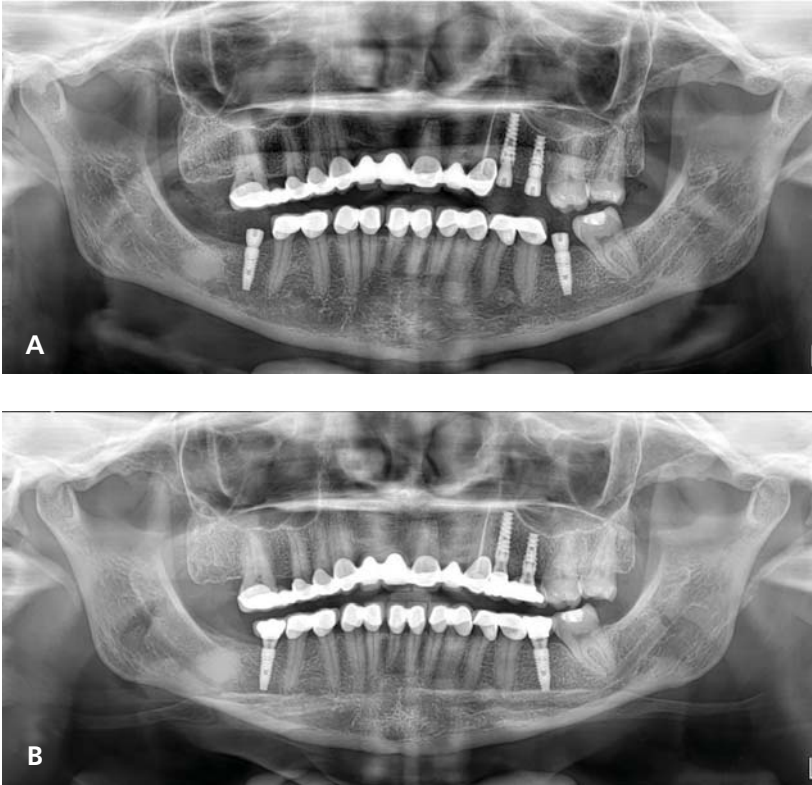
Çalışmaya dahil edilen hastaların tamamının implant cerrahisi aynı cerrah tarafından diş çekimlerinden en az 6 hafta sonra gerçekleştirilmiş ve tek bir implant markasının agresif veya pasif yivli implantları uygulanmıştır (Mode Rapid Implant, Mode Level Implant / Mode Medikal San. Ve Tic. Ltd. Şti., İstanbul, Türkiye). Implant cerrahisi tamamlandıktan üç ay sonra protez aşamasına geçilmiş ve protetik tedaviler 2 ayrı protez uzmanı tarafından yapılmıştır. Yerleştirilen implantların üst yapıları aynı laboratuvarında markanın simante abutmentları (Direct, Esthetic, Esthetic 15°/25° Abutmentlar, Mode Implant / Mode Medikal San. Ve Tic. Ltd. Şti., İstanbul, Türkiye) kullanılarak siman tutuculu veya Ti-base abutmentları (Ti-base Engaged Abutmentlar, Mode Implant / Mode Me-

dikal San. Ve Tic. Ltd. Şti., İstanbul, Türkiye) kullanılarak vida tutuculu tek kuronlar olarak uygulanmıştır (Resim 1 ve 2).

Implantların yüklendiği seansta hastalardan alınan yükleme ve 2 yıl sonraki takip röntgenleri hastanedeki panoramik röntgen cihazlarından (Point 500 HD, Pointnix, Kore ve Hyperion X5 2D Pan, Myray, İtalya) dijital olarak elde edilmiştir (Resim 3). Bu röntgenlerdeki marjinal kemik kayıpları ise dijital görüntü işleme



Resim 2: Vakalarda kullanılan Ti-base Engaged Abutment.



Resim 3: (a) Yükleme seansında alınan panoramik röntgen (b) İki yıllık takip röntgeni.

programı (Image J, US National Institutes of Health, ABD) kullanılarak belirlenmiştir. Programın kalibrasyonu %400 büyütülen görüntülerdeki implantların piksel uzunluklarının, implantların bilinen gerçek boylarına oranlanması ile yapılmıştır. Marjinal kemik seviyeleri ise implant boynu ile krestal kemiğin implanta ilk temas ettiği nokta arasındaki mesafeler ölçülerek belirlenmiştir (Resim 4).

Öncelikle bir hekim tarafından yükleme röntgenlerindeki çalışmaya dahil edilen her implantın mezial ve distalindeki marjinal seviyeleri ölçülmüş, bu ölçümlerin aritmetik ortalaması

alınarak ortalama yükleme kemik seviyesi olarak kaydedilmiştir. Ardından takip röntgenlerindeki mezial ve distal marjinal kemik seviyeleri ölçülmüş, aritmetik ortalamaları ortalama takip kemik seviyesi olarak kaydedilmiştir. İki yıllık takip süresindeki marjinal kemik kayıpları ise ortalama takip kemik seviyesinden ortalama yükleme kemik seviyesi çıkarılarak hesaplanmış ve kaydedilmiştir. Tüm bu ölçümler ve hesaplamalar bağımsız bir başka hekim tarafından da yapılarak ölçümlerin ve hesapların doğruluğu teyit edilmiştir. Ti-base abutmentlar kullanılan implantların ölçümleri Grup 1; Simante abutmentlar kullanılan implantların

ölçümleri ise Grup 2 olarak kaydedilmiş ve istatistiksel analizler bu gruplar üzerinde yapılmıştır.

İstatistiksel analizler IBM SPSS Statistics 20.0 bilgisayar programı kullanılarak yapılmıştır (IBM Corp. Released 2011. IBM SPSS Statistics for Windows, Version 20.0. Armonk, NY: IBM Corp., ABD). Çalışmamızın verileri değerlendirilirken tanımlayıcı istatistiksel metodlar (ortalama, standart sapma, frekans) kullanılmıştır. Verilerin normal dağılıma uygunluğunun ve varyansların homojenliğinin kontrolü Kolmogorov-Smirnov ve Shapiro-Wilk testi ile yapılmıştır. Verilerin normal dağılıma uygun olmadığı görülmüştür ($p < 0,05$). Ti-base ve Simante gruplarının marjinal kemik kayıplarının karşılaştırılmasında Mann Whitney U testi kullanılmıştır. Ti-base ve Simante gruplarının grup içi yükleme günü ve kontrol zamanı arasındaki kemik kaybı farkları Wilcoxon işaretli sıralar testi ile analiz edilmiştir. Tüm analizlerde istatistiksel anlamlılık düzeyi 0,05 olarak kabul edilmiştir.

BULGULAR

Çalışmaya dahil edilen hiçbir implant takip süresi boyunca kaybedilmediğinden çalışmanın sağkalım oranı %100 olarak değerlendirilmiştir.

Gruplar 2 yıllık takip süresi sonrasında marjinal kemik kaybı açısından değerlendirildiğinde; Ti-base grubunda ortalama $0,027 \pm 0,145$ mm kemik kaybı görülürken, Simante grubunda ortalama $0,314 \pm 0,421$ mm kayıp gö-

TABLO 1

İki yıllık takip sonrası ortalama marjinal kemik kayıpları ve marjinal kemik kayıplarının gruplar arası farkı.

	Grup	N	Ortalama	Standart Sapma	Standart Hata
Marjinal Kemik Kaybı	Ti-base	10	,0265	,14461	,04573
	Simante	10	,314	,42128	,13322
P*			,069		

*Mann Whitney U testi ($p < 0,05$)

rülmüştür (Tablo 1, Resim 5). Ti-base grubundaki marjinal kemik kaybının Simante grubundan daha az olduğu rapor edilmiştir.

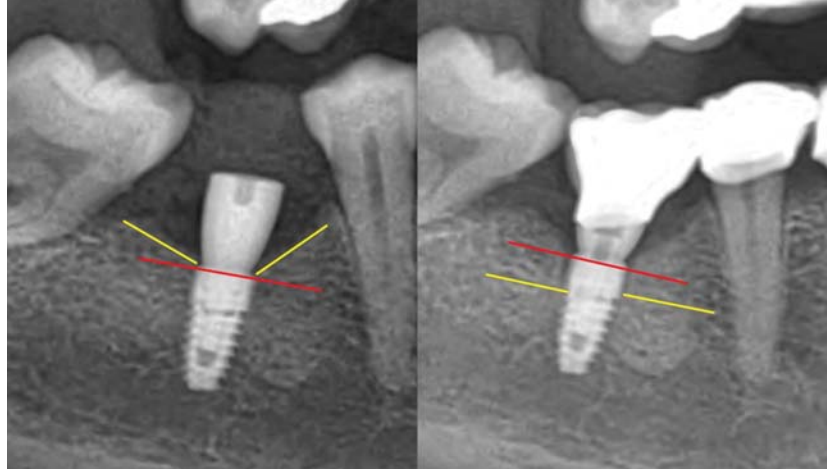Buna karşılık marjinal kemik kaybı ile gruplar arasındaki ilişkiye bakıldığında Ti-base ve Simante gruplarının arasındaki fark istatistiksel olarak anlamsız bulunmuştur (Tablo 1) ($p<0,05$).

Yükleme ve 2 yıllık takip süresi arasındaki marjinal kemik kayıpları gruplar içerisinde de değerlendirilmiştir (Tablo 2). Ti-base grubunda yükleme ve takip arasındaki fark istatistiksel olarak anlamsız bulunurken ($p=0,414$); Simante grubundaki fark istatistiksel olarak anlamlı olarak bulunmuştur ($p=0,028$). Bu sonuçlara göre simante kuron kullanılan implantlarda, Ti-base kullanılan kuronlara oranla zamanla marjinal kemik kaybının artmış olduğu değerlendirilmiştir.

TARTIŞMA

Bu çalışmada tek kuronlarda Ti-base abutment ve simante abutmentlerin etrafında oluşan marjinal kemik kaybı miktarları araştırılmıştır. Çalışmaya dahil edilen hastaların hepsinin pre-op, post-op, yükleme ve yıllık rutin takip röntgen kayıtlarının mevcut olmasına dikkat edildi. İmmüdiyat implantasyon veya yükleme yapılmış vakalar kemik kaybına neden olabilecek etkenleri azaltmak açısından çalışma dışı bırakıldı. Çalışmada kullanılan iki abutment tipinde kemik kayıpları karşılaştırıldığında Ti-base abutmentlerin simante abutmentlerden daha az kayıba neden olduğu bulunmuştur (Tablo 1).

Peri-implant kemik kaybının değerlendirilmesi implant başarısının öngörülmesinde önemli bir kriterdir (19, 22). Yüklemmeden sonraki ilk yılın sonunda ortalama kemik kaybının 1.5 ile 2.0 mm arasında olması (23) ve bunu takip eden yıllarda her yıl için 0.2 mm kemik kaybı normal sınırlar içinde kabul edilmektedir (24, 25). Bu bil-



Resim 4: Marjinal kemik kaybının belirlenmesi. Kırmızı çizgiler implant boyununu gösterirken; sarı çizgiler mezial ve distalde krestal kemiğin implant yüzeyine ilk temas ettiği bölgeleri göstermektedir.

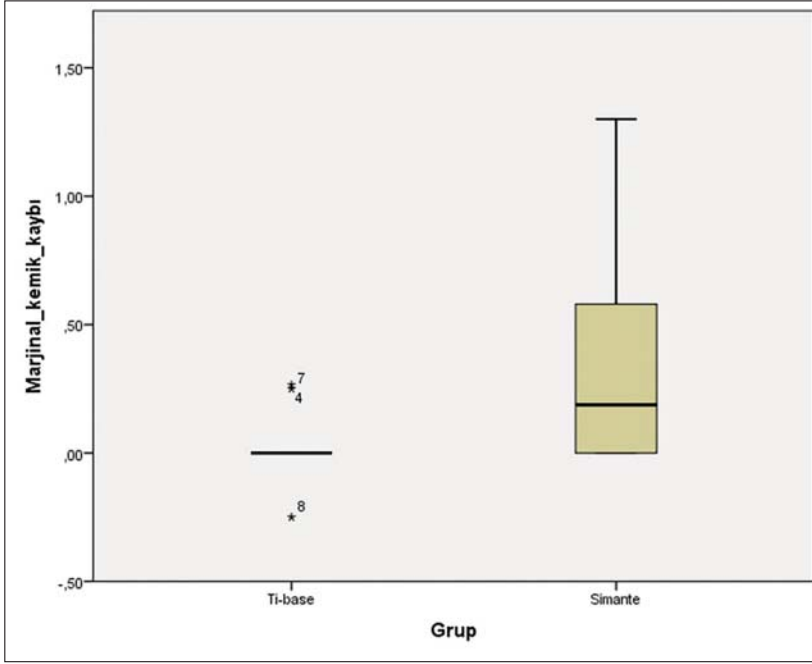
TABLO 2				
Ti-base ve simante grup içi değerlendirmeleri.				
	Ortalama	N	Standart Sapma	Standart Hata
TY	,0250	10	,07906	,02500
TT	,0515	10	,10863	,03435
P*	0,414			
SY	,0200	10	,06325	,02000
ST	,3340	10	,41869	,13240
P*	0.028			

* Wilcoxon Signed Ranks Test ($p<0,05$). TY (Ti-base Yükleme), TT (Ti-base Takip), SY (Simante Yükleme), ST (Simante Takip).

giler ışığında hem simante grup hem de Ti-base grubunda 2 yıllık takip sonunda normal sınırları aşan bir kemik kaybı görülmemiştir.

Çalışmada simante ve Ti-base grupları arasında istatistiksel olarak fark bulunmasa da simante grubundaki kemik kaybı bir miktar daha fazla bulunmuştur. Bunun muhtemel sebebinin peri-implant dokulara taşan ve temizlenemeyen siman artığı olduğu düşünülmektedir. Implant-abutment arayüzü diş eti sınırının ne kadar altındaysa, artık simanın temizlenmesi de o kadar zor olmaktadır. Siman artığının peri-implant dokulara rahatsızlığa neden olduğunu gösteren birçok çalışma mevcuttur (6, 8, 20). Shi ve ark.

yapmış oldukları 4 yıllık retrospektif çalışmada siman ve vida tutuculu protezlerde kemik kaybı ve peri-implant doku durumunu incelemişlerdir. Her iki grupta da yüksek başarı oranları bulmuşlardır. Ancak simante grupta peri-implant mukozitisinin (%42,1) vidalı gruptakinden (%32,2) daha yüksek olduğunu rapor etmişlerdir. Bunun dışında diğer parametrelerde (sondalamada kanama, modifiye plak indeksi ve marjinal kemik kaybı) istatistiksel olarak anlamlı bir fark bulunamamışlardır. Yazarlar simante grupta fark bulunmamasını kullanılan implantın doku-seviyesi bağlantıya sahip bir implant olmasına bağlamışlardır. Bu sonuç diş eti sınırına yakın veya üzerinde abutment-implant bağlantısının



Resim 5: Marjinal kemik kaybının Kutu-Grafik Gösterimi.

artık siman dezavantajını elimine ettiğini gösterebilir. Çalışmamızda doku seviyesinde değil, kemik seviyesinde implantlar kullanılmıştır, dolayısıyla daha derin implant-abutment arayüzleri bulunmaktadır.

Simante restorasyonlarda abutment basamağı ve kuron birleşimi lokalizasyonunun, siman artığı riskini ve bunun sonucunda peri-implant rahatsızlıkların görülmesini etkilediği düşünülmektedir (26-28). Bilimsel çalışmalar marjinlerin subgingival olmasının artık simanı temizlemeyi zorlaştırdığını hatta bazen imkansızlaştırdığını göstermektedir (28-30). Marjin ne kadar derindeyse temizleme sonrası siman artığı kalma olasılığı da o kadar artmaktadır (31). Caudry ve ark. 2009 yılında yaptıkları çalışmada abutment basamağı lokalizasyonunun hem estetiği sağlamada hem de siman artığını temizlemede çok önemli olduğunu vurgulamışlardır (26). Blatz ve ark'nın yapmış olduğu bir çalışmada marjinal bitiş çizgisinin 0.5 mm subgingival derinlikte olması gerektiğini, estetik bölgede ise 1-1.5 mm derinde olabileceğini rapor etmişlerdir (27). Ancak Agar ve ark. 1.5 mm derinlik-

te oldukça fazla artık siman kaldığını bulmuşlardır (29). Linkevicius ve ark. ise artık simanın ancak diş eti seviyesinde marjinde veya supragingival marjinde tamamen temizlenebileceğini savunmaktadır (28). Bu durumda en güvenli seçeneğin göz ile görünür marjinlere sahip kişisel abutment kullanımı olduğunu söylemektedirler. Çalışmamızda simante grubundaki farkın kemik seviyesinde implant ve prefabrike standart abutment kullanımından dolayı görece fazla olabileceği düşünülmektedir.

Artık siman açısından vidalı restorasyonların daha avantajlı olduğu birçok çalışmada gösterilmiş olmasına rağmen bunun aksini rapor eden çalışmalar da bulunmaktadır. Nissan ve ark. simante ve vidalı restorasyonların 15 yıla kadar uzun dönem takibini yapmışlardır (1). Bilateral posterior dişsizliğe sahip 38 hastayı çalışmaya dahil etmişler, her hastaya her iki tipte de restorasyon uygulamışlardır. Toplamda 221 internal-hex implant uygulanmıştır. Takip randevularında seramik kırığı, abutment vida gevşemesi, metal alt yapı kırılması, gingival indeks ve marjinal kemik kaybı incelenmiştir.

Hem klinik hem de biyolojik olarak simante grubun vidalı gruptan daha üstün olduğunu rapor etmişlerdir. Vidalı grupta seramik kırığı, vida gevşemesi, gingival indeks istatistiksel olarak anlamlı derecede fazla bulunmuştur. Marjinal kemik kaybı açısından incelendiğinde ise istatistiksel olarak anlamlı bir fark bulunmuş ($P < 0.001$), vidalı restorasyonlarda 1.4 ± 0.6 mm iken simante restorasyonlarda 0.69 ± 0.5 mm bulunmuştur. Yazarlar vidalı restorasyonların uzun dönemde daha fazla komplikasyona neden olduğunu rapor etmişlerdir.

Diş hekimliğinde dijital dönüşümün yaygınlaşmasıyla geleneksel üretim yöntemlerine göre daha hızlı implant üstü kuronlar yapılabilmektedir. CAD/CAM yazılım kütüphanelerinde geometrileri kayıtlı olan Ti-base abutmentler implant firmaları tarafından üretilen parçalar olduğundan dökülebilir kişisel abutmentlere göre çok daha iyi implant-abutment birleşim uyumuna sahiptir (32). Ti-base abutmentlerin kullanımıyla simante ve vidalı abutmentlerin kombine avantajlarından faydalanan hibrit bir retansiyon sağlanmaktadır (33). Simantasyonu yapılan kuron veya kişisel dayanak oklüzalda bulunan vida eşirimi sayesinde ağızdan sökülerek artık simanın tamamen temizlenmesi ve simantasyon hattının cilalanmasına olanak sağlamaktadır (19). Bu durum peri-implant hastalık gelişmesinin önlenmesinde büyük bir avantaj olarak görülmektedir.

Çalışmamız retrospektif bir pilot çalışma olup, bazı limitasyonları bulunmaktadır. Denek sayısının az olması ve iki boyutlu röntgen görüntülerinden faydalanılarak sadece marjinal kemik kaybı ölçülmesi bu limitasyonlar dahilindedir. Çalışmada yer alan tüm panoramik röntgenlerin tecrübeli bir oral diğnoz ve radyoloji uzmanı tarafından alınmasına rağmen standardizasyonun sağlanabilmesi için görüntülemeler esnasında pozisyonlandırma

aparatu kullanılmaması da limitasyonlardan biridir. Ti-base abutmentlar ve simante abutmentların uzun dönem takiplerinde marjinal kemik kaybının yanında modifiye plak indeksi, sondalamada kanama, cep derinliği, kuron materyali, karşıt ark durumu ve kuron-implant boyu oranlarının da dahil edilmesiyle, üç boyutlu tomog-

rafi görüntüleri de incelenerek daha kapsamlı çalışmalara ihtiyaç duyulmaktadır.

SONUÇ

Çalışmamızın limitasyonları dahilinde; Ti-base abutmentlar kullanılarak yapılan vida tutuculu kuronlarda simante abutmentlar kullanılarak yapılan si-

mante kuronlardan daha az marjinal kemik kaybı gözlemlendiğinden Ti-base abutmentların simante abutmentlara göre daha güvenilir olduğu kanısına varılmakla beraber çalışmamızın bulgularını desteklemek için daha geniş hasta gruplarıyla yapılacak takip süreleri daha uzun araştırmalara ihtiyaç duyulmaktadır.

KAYNAKLAR

- Nissan J, Narobai D, Gross O, Ghelfan O, Chashu G. Long-term outcome of cemented versus screw-retained implant-supported partial restorations. *Int J Oral Maxillofac Implants.* 2011;26(5):1102-7.
- Lekholm U, Gunne J, Henry P, Higuichi K, Lindén U, Bergström C, et al. Survival of the Brånemark implant in partially edentulous jaws: a 10-year prospective multicenter study. *Int J Oral Maxillofac Implants.* 1999;14(5):639-45.
- Vigolo P, Mutinelli S, Givani A, Stellini E. Cemented versus screw-retained implant-supported single-tooth crowns: a 10-year randomised controlled trial. *Eur J Oral Implantol.* 2012;5(4):355-64.
- Albrektsson T, Dahl E, Enbom L, Engevall S, Engquist B, Eriksson AR, et al. Osseointegrated oral implants. A Swedish multicenter study of 8139 consecutively inserted Nobelpharma implants. *J Periodontol.* 1988;59(5):287-96.
- Taylor TD, Agar JR, Vogiatzi T. Implant prosthodontics: current perspective and future directions. *Int J Oral Maxillofac Implants.* 2000;15(1):66-75.
- Quaranta A, Lim ZW, Tang J, Perrotti V, Leichter J. The Impact of Residual Subgingival Cement on Biological Complications Around Dental Implants: A Systematic Review. *Implant Dent.* 2017;26(3):465-74.
- Wadhvani C, Pitheyro A. Technique for controlling the cement for an implant crown. *J Prosthet Dent.* 2009;102(1):57-8.
- Staubli N, Walter C, Schmidt JC, Weiger R, Zitzmann NU. Excess cement and the risk of peri-implant disease - a systematic review. *Clin Oral Implants Res.* 2017;28(10):1278-90.
- Walton JN, MacEntee MI. Problems with prostheses on implants: a retrospective study. *J Prosthet Dent.* 1994;71(3):283-8.
- Resnik R. *Misch's contemporary implant dentistry 4ed*: Elsevier Health Sciences; 2020.
- Guichet DL, Caputo AA, Choi H, Sorensen JA. Passivity of fit and marginal opening in screw- or cement-retained implant fixed partial denture designs. *Int J Oral Maxillofac Implants.* 2000;15(2):239-46.
- Chee W, Felton DA, Johnson PF, Sullivan DY. Cemented versus screw-retained implant prostheses: which is better? *Int J Oral Maxillofac Implants.* 1999;14(1):137-41.
- Rutkunav V, Larsson C, Vult von Steyern P, Mangano F, Gedrimiene A. Clinical and laboratory passive fit assessment of implant-supported zirconia restorations fabricated using conventional and digital workflow. *Clin Implant Dent Relat Res.* 2020;22(2):237-45.
- Lee H, So JS, Hochstetler JL, Ercoli C. The accuracy of implant impressions: a systematic review. *J Prosthet Dent.* 2008;100(4):285-91.
- Goodacre CJ, Bernal G, Rungcharassaeng K, Kan JY. Clinical complications with implants and implant prostheses. *J Prosthet Dent.* 2003;90(2):121-32.
- Abduo J. Fit of CAD/CAM implant frameworks: a comprehensive review. *J Oral Implantol.* 2014;40(6):758-66.
- Zahoui A, Bergamo ET, Marun MM, Silva KP, Coelho PG, Bonfante EA. Cementation Protocol for Bonding Zirconia Crowns to Titanium Base CAD/CAM Abutments. *Int J Prosthodont.* 2020;33(5):527-35.
- Kurbad A, Kurbad S. CAD/CAM-based implant abutments. *Int J Comput Dent.* 2013;16(2):125-41.
- Pamato S, Honório HM, da Costa JA, Traebert JL, Bonfante EA, Pereira JR. The influence of titanium base abutments on peri-implant soft tissue inflammatory parameters and marginal bone loss: A randomized clinical trial. *Clin Implant Dent Relat Res.* 2020;22(4):542-8.
- Weber HP, Kim DM, Ng MW, Hwang JW, Fiorellini JP. Peri-implant soft-tissue health surrounding cement- and screw-retained implant restorations: a multi-center, 3-year prospective study. *Clin Oral Implants Res.* 2006;17(4):375-9.
- Shi JY, Jie N, Zhuang LF, Zhang XM, Fan LF, Lai HC. Peri-implant conditions and marginal bone loss around cemented and screw-retained single implant crowns in posterior regions: A retrospective cohort study with up to 4 years follow-up. *PLoS One.* 2018;13(2):e0191717.
- Galindo-Moreno P, León-Cano A, Ortega-Oller I, Monje A, F OV, Catena A. Marginal bone loss as success criterion in implant dentistry: beyond 2 mm. *Clin Oral Implants Res.* 2015;26(4):e28-e34.
- Hermann JS, Cochran DL, Nummikoski PV, Buser D. Crestal bone changes around titanium implants. A radiographic evaluation of unloaded non-submerged and submerged implants in the canine mandible. *J Periodontol.* 1997;68(11):1117-30.
- Albrektsson T, Zarb G, Worthington P, Eriksson A. The long-term efficacy of currently used dental implants: a review and proposed criteria of success. *Int J oral maxillofac implants.* 1986;1(1):11-25.
- Klein M, Tarnow D, Lehrfeld L. Marginal Bone Changes on Ultraclean, Micro-Threaded Platform-Switched Implants Following Restoration: 1- to 4-Year Data. *Compend Contin Educ Dent.* 2020;41(4):e7-e18.
- Caudry S, Chvartszaid D, Kemp N. A simple cementation method to prevent material extrusion into the periimplant tissues. *J Prosthet Dent.* 2009;102(2):130-1.
- Blatz MB, Bergler M, Holst S, Block MS. Zirconia abutments for single-tooth implants--rationale and clinical guidelines. *J Oral Maxillofac Surg.* 2009;67(11 Suppl):74-81.
- Linkevicius T, Vindasiute E, Puisys A, Linkeviciene L, Maslova N, Puriene A. The influence of the cementation margin position on the amount of undetected cement. A prospective clinical study. *Clin Oral Implants Res.* 2013;24(1):71-6.
- Agar JR, Cameron SM, Hughbanks JC, Parker MH. Cement removal from restorations luted to titanium abutments with simulated subgingival margins. *J Prosthet Dent.* 1997;78(1):43-7.
- Linkevicius T, Vindasiute E, Puisys A, Peciuliene V. The influence of margin location on the amount of undetected cement excess after delivery of cement-retained implant restorations. *Clin Oral Implants Res.* 2011;22(12):1379-84.
- Vindasiute E, Puisys A, Maslova N, Linkeviciene L, Peciuliene V, Linkevicius T. Clinical Factors Influencing Removal of the Cement Excess in Implant-Supported Restorations. *Clin Implant Dent Relat Res.* 2015;17(4):771-8.
- Cardoso KB, Bergamo ETP, Cruz VM, Ramalho IS, Lino LFO, Bonfante EA. Three-dimensional misfit between Ti-Base abutments and implants evaluated by replica technique. *J Appl Oral Sci.* 2020;28:e20200343.
- Guncu MB, Aktas G, Guncu GN, Amil D, Turkyilmaz I, Antonoff LR. Clinical, Technical, and Radiologic Outcomes of 182 Implant-Supported Zirconia Single Crowns Using Titanium-Base Abutments: A Retrospective Study. *Int J Prosthodont.* 2022;35(4):553-9.

YAZIŞMA ADRESİ

Dr. Hatice Defne Burduroğlu

Model Ağız ve Diş Sağlığı Polikliniği, Fulya Mah. Büyükdere Caddesi No:74/A D:47 Şişli / İstanbul
Tel: 0532 673 55 14 • E-mail: defne.burduroglu@gmail.com